2025, 1(4): 59-68

JAER

Journal of Animal Environmental Reaserch

Journal homepage: http://www.journalaer.com

Research Article

The Effect of Manganese on digestive enzymes and intestinal histology in Reared Young Beluga (*Huso huso*)

Fatemeh Hemmati [1], Hossein Khara [1*], Habib Vahaabzadeh Roudsari [1], Rezvanollah Kazemi [2]

[1] *Department of Fishery, Lahijan Branch, Islamic Azad University, Lahijan, Iran*

[2] *International Sturgeon Research Institute, Agricultural Research, Education and Extension Organization, Rasht, Iran*

Key Words

Beluga (*Huso huso*)
Dietry
Manganese sulfate
Digestive enzymes
Intestinal histology

Abstract

Introduction: This research aims to determine the effect of different amounts of dietary manganese on digestive enzymes and intestinal tissue in rearing young beluga (*Huso huso*).

Materials & Methods: For this purpose, 180 pieces of beluga were selected (respectively, with an average weight of 266±3.05 grams and a total length of 38.23±0.49 cm). In this study, six treatments and each treatment with three repetitions, with concentrations of 5 (Mn1), 10 (Mn2), 15 (Mn3), 20 (Mn4) and 25 (Mn5) mg of manganese sulfate monohydrate (MnSO4H2O) in each kilogram of diet and control (Mn0) without adding MnSO4 supplement was carried out at Dr. Beheshti's Sturgeon Breeding and Regeneration Center, Sanger Dam, Rasht city, for two months. After weighing, the desired amount of supplement was added to the factory powdered food along with deionized water. The fish were biometrically measured at the end of each month. Physical and chemical factors of water (temperature, oxygen and pH) were measured and recorded daily. At the end of the experiment, three pieces of fish were selected from each repetition and blood was taken from the caudal vein to measure digestive enzymes. Also, samples were taken from different parts of the intestine (anterior, middle and posterior) for histological studies.

Results: The results of the indices of digestive enzymes showed that the amount of amylase, lipase, and protease enzymes had a significant difference between some of the experimental treatments and the control group ($p<0.05$) and the maximum and minimum of these enzymes were observed in Mn2 and Mn5 treatments, respectively. In tissue studies, symptoms such as bleeding, hyperemia, necrosis, vacuolation were observed in different parts of the intestinal tissue in all treatments, even the control treatment, but the best intestinal tissue condition was in the Mn3 treatment.

Conclusion: According to the results of this study, the short-term addition of 10-15 mg of manganese per kilogram of diet of bluga improves the activity of digestive enzymes and also reduces intestinal tissue damage.

Article info

* Corresponding Author's email:
h.khara1974@yahoo.com
h.khara@liau.ac.ir

Received: 22 December 2023
Reviewed: 23 January 2024
Revised: 24 March 2024
Accepted: 21 April 2024

[Downloaded from journalaer.com on 2026-02-18]

مقاله علمی - پژوهشی

اثر منگنز بر آنزیم‌های گوارشی و بافت‌شناسی روده در فیل‌ماهیان (*Huso huso*) جوان پرورشی

فاطمه همتی[۱]، حسین خارا[۱]، حبیب وهابزاده‌رودسری[۱]، رضوان‌اله کاظمی[۲]*

[۱] *گروه شیلات، واحد لاهیجان، دانشگاه آزاد اسلامی، لاهیجان، ایران*

[۲] *انستیتو تحقیقات بین‌المللی ماهیان خاویاری، سازمان تحقیقات، آموزش و ترویج کشاورزی، رشت، ایران*

کلمات کلیدی

فیل ماهی (*Huso huso*)
جیره غذایی
سولفات منگنز
آنزیم‌های گوارشی
بافت‌شناسی روده

چکیده

مقدمه: این تحقیق با هدف تعیین اثر منگنز جیره غذایی بر آنزیم‌های گوارشی و بافت روده در فیل‌ماهیان (*Huso huso*) جوان پرورشی انجام گرفت.

مواد و روش‌ها: بدین‌منظور ۱۸۰ قطعه فیل‌ماهی جوان (به‌ترتیب با میانگین وزن ۳/۰۵± ۲٦٦ گرم و طول کل ۰/٤۹±۳۸/۲۳ سانتی‌متر) انتخاب گردید. در این مطالعه ٦ تیمار و هر تیمار با ۳ تکرار، با غلظت‌های ٥ (Mn1)، ۱۰ (Mn2)، ۱٥ (Mn3)، ۲۰ (Mn4) و ۲٥ (Mn5) میلی‌گرم سولفات منگنز مونوهیدرات (MnSO4H2O) در هر کیلوگرم غذا و شاهد (Mn0) بدون افزودن مکمل MnSO4 درمرکز تکثیر و بازسازی ذخایر ژنتیکی ماهیان‌خاویاری دکتربهشتی سد سنگر شهرستان رشت به‌مدت ۲ ماه انجام شد. مقدار مکمل مورد نظر پس از توزین به همراه آب دیونیزه شده، به غذای پودری کارخانه‌ای اضافه شد. ماهیان در پایان هر ماه بیومتری شدند. فاکتورهای فیزیکی و شیمیایی آب (درجه حرارت، اکسیژن و pH) به‌طور روزانه اندازه‌گیری و ثبت شد. در پایان آزمایش از هر تکرار ۳ قطعه ماهی انتخاب و جهت سنجش آنزیم‌های گوارشی از ساقه دمی خونگیری شد. هم‌چنین برای مطالعات بافت‌شناسی از قسمت‌های مختلف روده (قدامی-میانی و خلفی) نمونه‌برداری صورت گرفت.

نتایج: نتایج شاخص‌های آنزیم‌های گوارشی نشان داد، مقدار آنزیم‌های آمیلاز، لیپاز، پروتئاز دارای اختلاف معنی‌داری بین برخی از تیمارهای آزمایشی و گروه شاهد بود (p<۰/۰٥) و بیشینه و کمینه این آنزیم‌ها به‌ترتیب در تیمار Mn2 و Mn5 مشاهده گردید. مطالعات‌بافتی اگرچه خونریزی، پرخونی، نکروزه‌شدن، واکوئله‌شدن را در قسمت‌های‌مختلف‌بافت‌روده درهمه تیمارها حتی تیمار شاهد نشان داد، اما بهترین وضعیت بافتی روده از نظر کاهش سطح و نوع عارضه در تیمار Mn3 وجود داشت.

بحث و نتیجه‌گیری: براساس نتایج این مطالعه افزودن کوتاه مدت سطوح ۱٥-۱۰ میلی‌گرم منگنز در هر کیلوگرم جیره غذایی فیل‌ماهیان، باعث اثر بخشی مثبت و بهبود فعالیت آنزیم‌های گوارشی و هم‌چنین کاهش آسیب‌های بافتی روده می‌شود.

* پست الکترونیکی نویسنده مسئول:
h.khara1974@yahoo.com
h.khara@liau.ac.ir

تاریخ دریافت: ۱ دی ۱٤۰۲
تاریخ داوری: ۳ بهمن ۱٤۰۲
تاریخ اصلاح: ٥ فروردین ۱٤۰۳
تاریخ پذیرش: ۲ اردیبهشت ۱٤۰۳

[Downloaded from journalaer.com on 2026-02-18]

مقدمه

امروزه نقش تغذیه در سلامت و متابولیسم ماهی به‌خوبی مشخص شده است و درک ارتباطات موجود بین سطوح مواد مغذی جیره با هضم و جذب آن و رشد و سلامت ماهی در پرورش آبزیان، دارای اهمیت فراوانی است (۱۰). اگرچه ۲۹ عنصر از ۹۰ عنصر معدنی موجود در طبیعت به‌عنوان عناصر ضروری جهت پرورش حیوانات از جمله ماهی در نظر گرفته می‌شوند (۱۴)، اما تنها تعداد کمی از آن‌ها به طور گسترده در ماهی مورد مطالعه قرار گرفته است. برخی از فلزات سنگین، عناصر ضروری برای موجودات هستند که اجزای تشکیل دهنده چندین آنزیم کلیدی می‌باشند و نقش مهمی در واکنش‌های مختلف اکسیداسیون دارند (۶). نیازهای غذایی برای ماکرومینرال‌هایی مثل کلسیم، پتاسیم، منیزیم، سدیم و فسفر و میکرومینرال هایی مانند مس، آهن، ید، منگنز، سلنیوم و روی برای یک یا چند گونه از ماهیان اثبات شده‌اند (۲۳). منگنز از مواد معدنی کم مصرف و دارای عملکرد کوفاکتوری در بسیاری از سیستم‌های آنزیمی می‌باشد. هم‌چنین منگنز نقش مؤثری در متابولیسم کربوهیدرات‌ها داشته و جهت افزایش سلامتی ماهیان ضروری است (۱). اهمیت منگنز در رژیم غذایی ماهی به‌خوبی ثابت شده است (۲۳،۱۷)، با این‌حال، مقدار بیش از حد فلزات ممکن است باعث ایجاد آسیب‌های سلولی و بافتی شود (۳۱). ماهیان می‌توانند به‌طور مستقیم (آب یا رسوب) و یا غیر مستقیم از طریق زنجیره غذایی در معرض فلزات سنگین مختلف قرار بگیرند. تجمع زیستی فلزات سنگین در اندام‌های مختلف ماهی می‌تواند عملکرد و ساختار این اندام‌ها را تحت تأثیر قرار دهد (۸)، ثابت شده که تعادل ظریفی بین کمبود و مازاد مواد معدنی با مصرف آن توسط ماهی وجود دارد و مصرف بیش از حد آن از طریق رژیم غذایی یا آب می‌تواند باعث سمیت شود (۱۴). یکی از روش‌های مهم تعیین جیره غذایی ماهیان، بررسی میزان فعالیت آنزیم‌های گوارشی در آن‌ها است (۱۵). دستگاه گوارش به‌عنوان یکی از مسیرهای اولیه ورود آلاینده‌ها به بدن ماهی و هم‌چنین اندامی برای فرآیندهای دفع، ممکن است اثرات آلودگی را منعکس کند، بافت روده نیز به دلیل نقش آن در هضم و جذب مواد مغذی در مطالعات بافت‌شناسی از اهمیت زیادی برخوردار است(۴). در کپور هندی روهو (*Labeo rohita*) افزودن مکمل منگنز در جیره غذایی سبب بهبود معنی‌دار آنزیم گوارشی شد (۲۱). مطالعات بافت‌شناسی به‌عنوان یک ابزار حساس برای تشخیص اثرات سمی مستقیم ترکیبات شیمیایی در اندام‌های ماهی به‌کار می‌روند (۳). اطلاعات قابل دسترس در ارتباط با اثرات منگنز جیره بر بافت روده آبزیان پرورشی وجود ندارد. پرورش ماهیان خاویاری عموماً با هدف تولید خاویار، گوشت و نیز بازسازی ذخایر انجام می‌شود (۱۱)، از بین ۵ گونه ماهی خاویاری حوضه جنوبی خزر، فیل‌ماهی (*Huso huso*) به‌دلیل رشد نسبتاً سریع گونه اصلی پرورش ماهیان خاویاری محسوب می‌گردد (۱۹). با توجه به اهمیت فراوان این گونه مهم اقتصادی، متأسفانه هنوز مطالعه‌ای در این خصوص انجام نشده است. بنابراین در این تحقیق سعی شد به اثرات مکمل منگنز جیره بر آنزیم‌های گوارشی و بافت روده در فیل‌ماهیان جوان پرورشی پرداخته شود.

مواد و روش‌ها

در این تحقیق از ۱۸۰ قطعه فیل‌ماهی جوان پرورشی با میانگین وزنی ۳/۰۵±۲۶۶ گرم و میانگین طول ۰/۴۹±۳۸/۲۳ سانتی‌متر استفاده شد. ماهیان در شرایط یکسان از مهر تا آذرماه ۱۴۰۱ در مرکز تکثیر و بازسازی ذخایر ژنتیکی ماهیان خاویاری شهید دکتر بهشتی سد سنگر شهرستان رشت در استان گیلان مورد پرورش و بررسی قرار گرفتند. این آزمایش در ۶ تیمار و هر تیمار با ۳ تکرار صورت گرفت: تیمارها براساس پژوهش Ye و همکاران و به شرح زیر بود (۳۶): تیمار ۰ (Mn0): بدون افزودن سولفات منگنز، تیمار ۱ (Mn1): ۵ میلی‌گرم سولفات منگنز به‌ازای هر کیلوگرم غذا، تیمار ۲ (Mn2): ۱۰ میلی‌گرم سولفات منگنز به‌ازای هر کیلوگرم غذا، تیمار ۳ (Mn3): ۱۵ میلی‌گرم سولفات منگنز به‌ازای هر کیلوگرم غذا، تیمار ۴ (Mn4): ۲۰ میلی‌گرم سولفات‌منگنز به‌ازای هر کیلوگرم غذا، تیمار ۵ (Mn5): ۲۵ میلی‌گرم سولفات‌منگنز به‌ازای هر کیلوگرم غذا. از مکمل سولفات منگنز مونوهیدرات (MnSO4H2O) با درصد خلوص ۹۹٪ و کد شناسایی (Manganes(II) sulfate monohydrate MERCK 1.05941.0250) جهت جیره استفاده شد. برای تهیه جیره‌های غذایی از غذای کنسانتره پروری GFS1، ۴ میلی‌متر شرکت فرادانه استفاده شد. غلظت سولفات منگنز مورد نظر، پس از توزین با آب دیونیزه حل و سپس به غذای کنسانتره پودری اضافه و به مدت ۳۰ دقیقه همراه با مخلوط کن برقی مخلوط گردید، سپس خمیر حاصل بدون حرارت با دستگاه پلت‌ساز به رشته‌هایی به قطر ۴ میلی‌متر تبدیل و در دستگاه خشک کن قرار داده شد. غذای آماده شده تا شروع آزمایش در بسته‌های پلاستیکی در یخچال با دمای ۳ درجه سانتی‌گراد نگه‌داری گردید. در این پژوهش جهت سنجش آنزیم‌های گوارشی، از هر تکرار ۳ قطعه ماهی به‌صورت تصادفی انتخاب و پس‌از بیهوشی با عصاره گل میخک (۰/۵ گرم بر لیتر) نسبت به خونگیری با سرنگ از سیاهرگ دمی اقدام و نمونه‌های خون براساس پروتکل انتقال (۳۲)، به آزمایشگاه ویرومدرشت منتقل گردید. آنزیم‌های گوارشی شامل آنزیم‌های آمیلاز به‌روش (۲۴)، لیپاز به‌روش (۳۰) و پروتئاز به‌روش (۵) اندازه‌گیری

[Downloaded from journalaer.com on 2026-02-18]

شدند. جهت بررسی بافت‌شناسی از روده ماهی‌ها، ابتدا ماهیان با استفاده از پودر گل میخک بیهوش و سپس کشته شدند و پس از کالبدگشایی از روده آن‌ها نمونه‌برداری انجام شد. سپس نمونه‌های بافت در محلول بوئن تثبیت و در الکل ۷۰ درصد نگه‌داری شدند و پس از انجام مراحل بافت‌شناسی (ثبوت، آبگیری، شفاف سازی، قالب‌گیری) در آزمایشگاه، برش‌هایی با ضخامت ۷ میکرون از بافت‌ها تهیه و پس از مونته کردن بافت‌ها روی لام، به‌روش هماتوکسیلن ائوزین رنگ‌آمیزی شد (۲۸) پس از رنگ‌آمیزی، عکسبرداری انجام شد و اسلایدهای بافتی به‌کمک میکروسکوپ نوری نیکون مدل E60 مجهز به دوربین مورد مطالعه قرار گرفتند.

تجزیه و تحلیل آماری: این پژوهش براساس طرح آماری کاملاً تصادفی انجام شد. با توجه به توزیع نرمال داده‌ها، به‌منظور مقایسه آماری بین گروه‌ها در تیمارها از آزمون واریانس یک‌طرفه (One-way ANOVA) و پس از انجام آزمون Test of Homogeneity Variances جهت مقایسه گروه‌ها با یکدیگر از آزمون دانکن استفاده شد. کلیه آنالیزهای آماری با استفاده از نرم‌افزار SPSS Version 23 و جهت رسم نمودارها از نرم افزار Excel 2010 استفاده شد، کلیه داده‌ها به صورت میانگین± اشتباه معیار بیان شد.

نتایج

آنزیم‌های گوارشی: برپایه نتایج این تحقیق میزان آنزیم‌های گوارشی آمیلاز (شکل ۱)، پروتئاز (شکل ۲) و لیپاز (شکل ۳) سرم خون ماهیان دارای اختلاف معنی‌دار با یکدیگر بودند (p<۰/۰۵) و بیشینه و کمینه میزان آن‌ها به‌ترتیب در تیمارهای Mn2 و Mn5 مشاهده گردید. غلظت هر ۳ آنزیم گوارشی از تیمار شاهد تا تیمار Mn2 (۱۰ میلی‌گرم مکمل سولفات منگنز در هر کیلوگرم جیره) دارای روند افزایشی بود و پس از تیمار Mn2 با افزایش غلظت منگنز جیره، سطح آنزیم‌های گوارشی سرم خون در تیمارهای Mn3، Mn4 و Mn5 کاهش یافت. هم‌چنین برطبق آزمون‌دانکن سطوح آنزیم‌های گوارشی آمیلاز و پروتئاز در سرم خون ماهیان تیمار Mn5 نسبت به تیمار Mn2 دارای اختلاف معنی‌دار (p<۰/۰۵)، اما نسبت به سایر تیمارها فاقد اختلاف معنی‌دار بود (p>۰/۰۵).

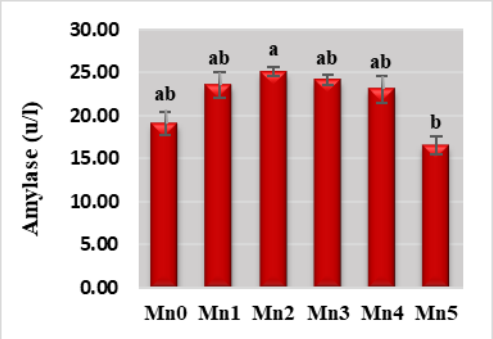

شکل ۱: میانگین میزان آمیلاز سرم خون ماهیان تیمار شاهد با دیگر تیمارها

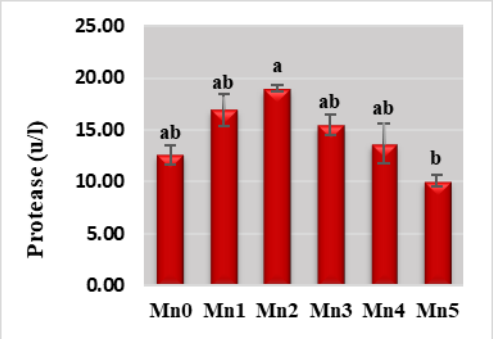

شکل ۲: میانگین میزان پروتئاز سرم خون ماهیان تیمار شاهد با دیگر تیمارها

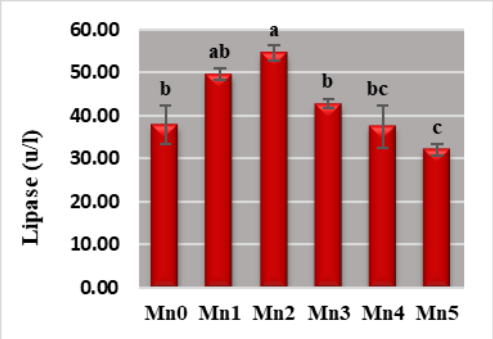

شکل ۳: میانگین میزان لیپاز سرم خون ماهیان تیمار شاهد با دیگر تیمارها

*حروف انگلیسی غیرمشابه بیانگر اختلاف معنی‌دار است (p<۰/۰۵)

بافت‌شناسی روده: اگرچه نتایج بافت روده ماهیان عوارضی هم چون انبساط و انقباض فضای لامینا LP (lamina propria)، نکروزی شدن اینتروسیت (طول سلول‌های جذب روده) و پرخونی در تیمارهای مختلف آزمایشی و حتی تیمار شاهد دیده شد، اما شدت این عوارض در تیمارها متفاوت بود، به‌طوری‌که بهبود وضعیت بافتی روده، از لحاظ کاهش عوارض‌بافتی از نظر وسعت، سطح و نوع عارضه در تیمار Mn3 مشاهده شد، ولی بدترین وضعیت بافتی در تیمار Mn5 مشاهده گردید (اشکال ۴ تا ۶).

[Downloaded from journalaer.com on 2026-02-18]

روده قدامی

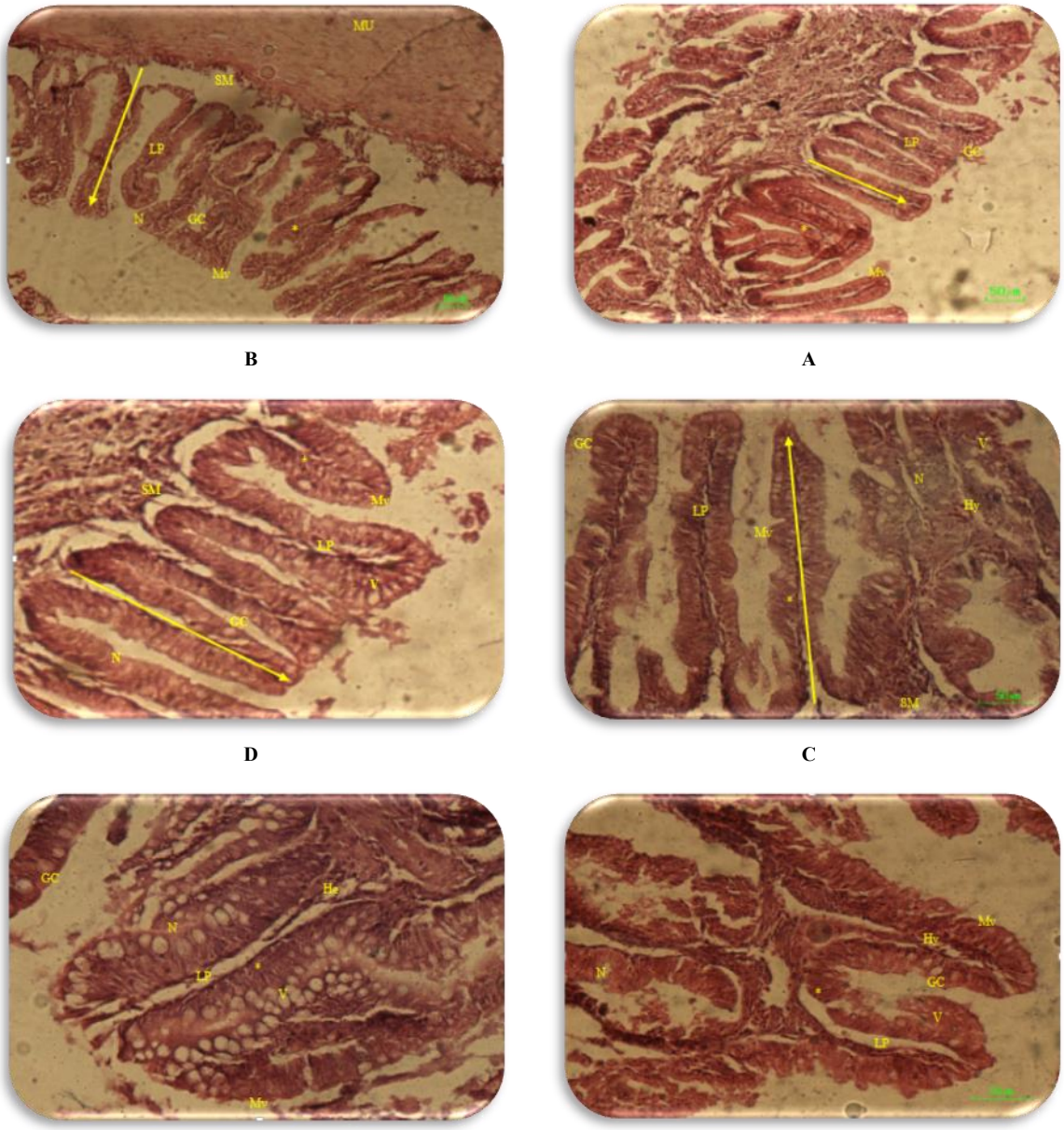

شکل ۴: برش عرضی از قسمت قدامی بافت روده فیل‌ماهی (H&E, 20X). تصویر A، تیمار شاهد (Mn0). تصویر B، تیمار Mn1. تصویر C، تیمار Mn2. تصویر D، تیمار Mn3. تصویرE، تیمار Mn4. تصویرF، تیمار Mn5. مشاهده طول چین روده (پیکان)، سلول‌های جامی شکل (GC)، لامینا پروپریا (LP)، پرزهای میکروویلی (MV)، سلول اینتروسیت (ستاره)، مشاهده طبقه زیر مخاطی (SM)، طبقه عضلانی (MU)، طول چین روده (پیکان)، نکروز سلولی (N)، پرخونی (Hy)، واکوئله شدن اینتروسیت (V)، خونریزی (He)

[Downloaded from journalaer.com on 2026-02-18]

روده میانی

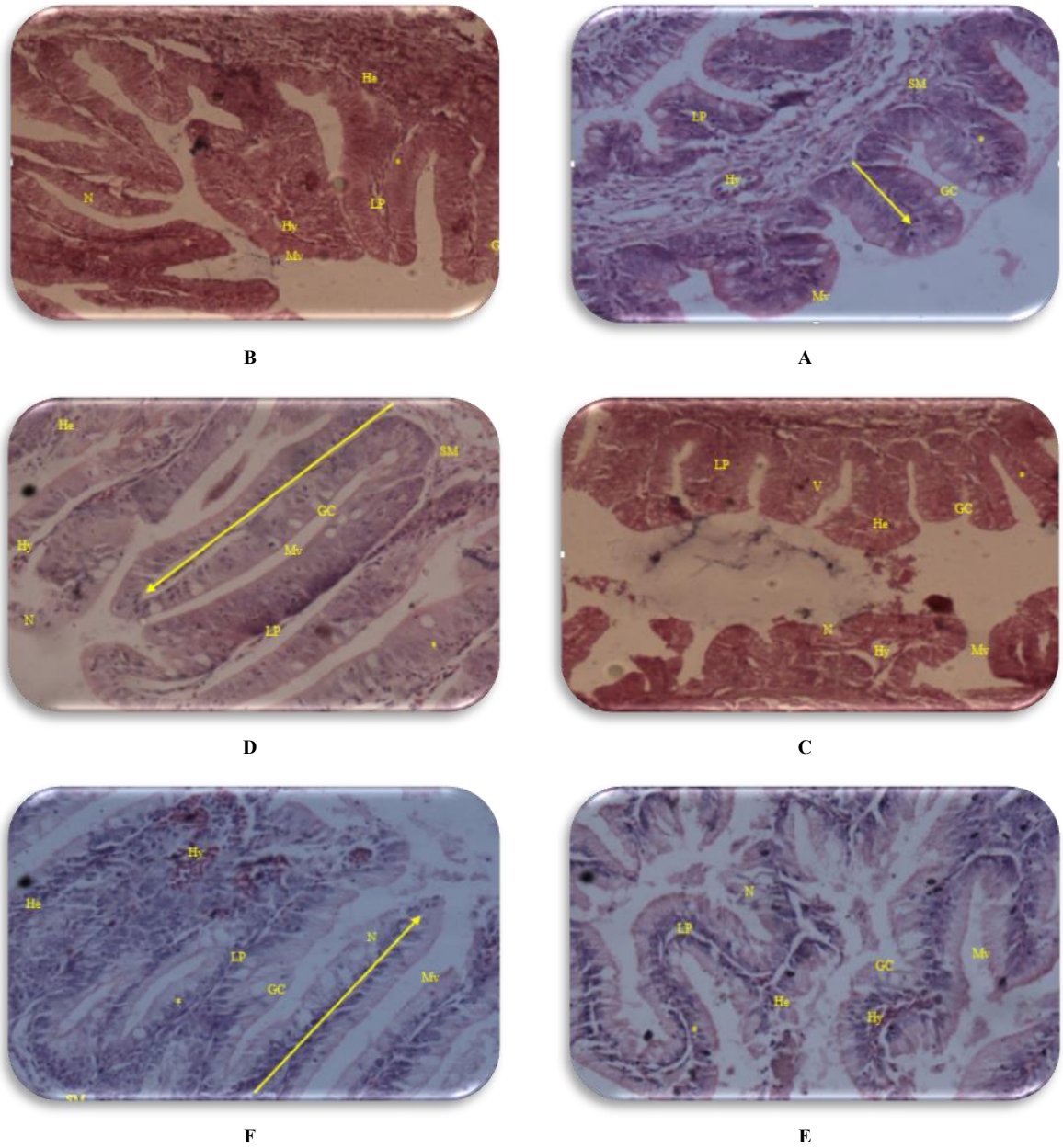

شکل ۵: برش عرضی از قسمت میانی بافت روده فیل‌ماهی (H&E, 20X). تصویر A، تیمار شاهد (Mn0). تصویر B، تیمار Mn1. تصویر C، تیمار Mn2. تصویر D، تیمار Mn3. تصویرE، تیمار Mn4. تصویرF، تیمار Mn5. مشاهده طول چین روده (پیکان)، سلول‌های جامی شکل (GC)، لامینا پروپریا (LP)، پرزهای میکروویلی (MV)، سلول اینتروسیت (ستاره)، مشاهده طبقه زیر مخاطی (SM)، طبقه عضلانی (MU)، طول چین روده (پیکان)، نکروز سلولی (N)، پرخونی (Hy)، واکوئله شدن اینتروسیت (V)، خونریزی (He)

[Downloaded from journalaer.com on 2026-02-18]

روده خلفی

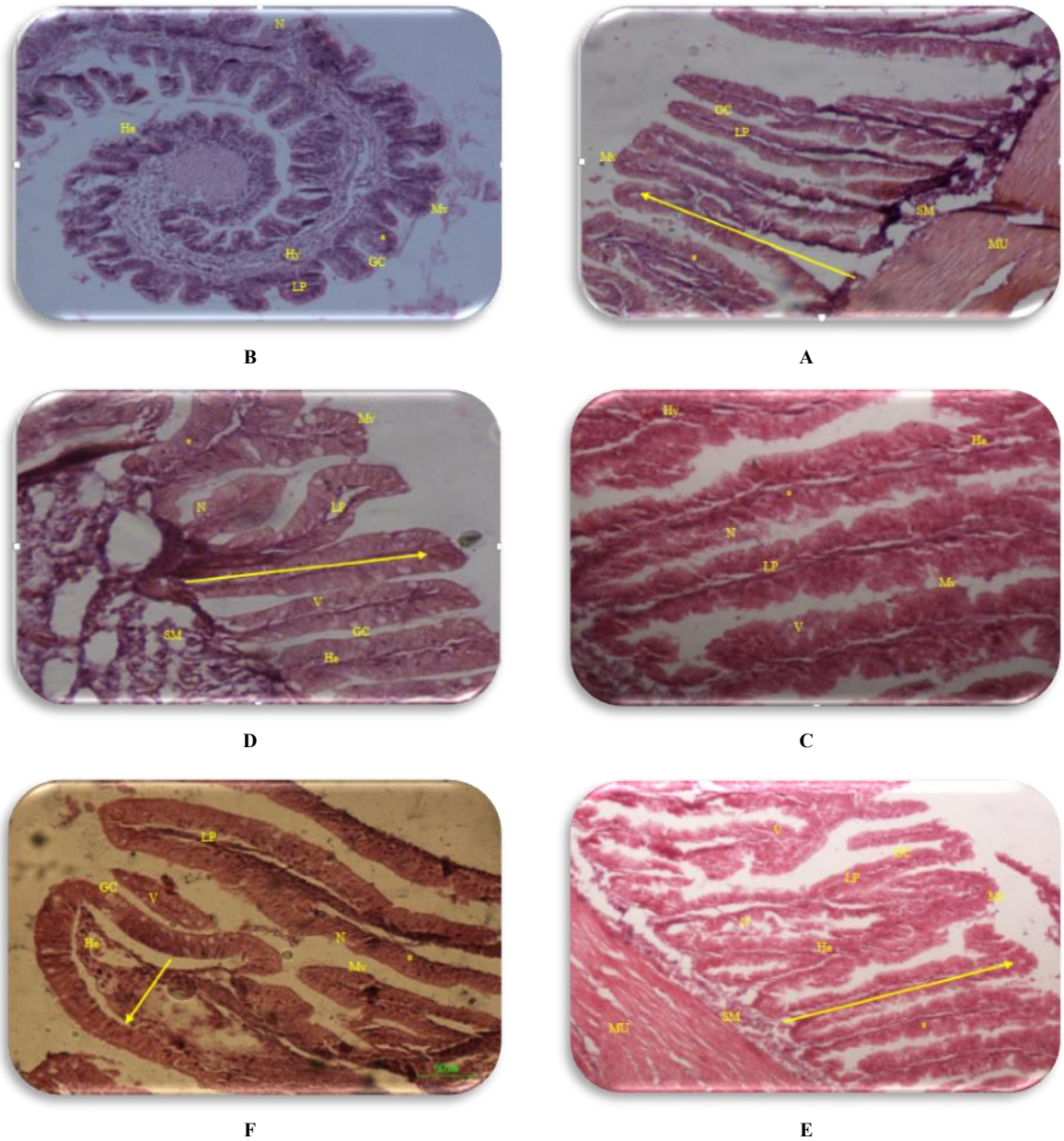

شکل ۶: برش عرضی از قسمت خلفی بافت روده فیل‌ماهی (H&E, 20X). تصویر A، تیمار شاهد (Mn0). تصویر B، تیمار Mn1. تصویر C، تیمار Mn2. تصویر D، تیمار Mn3. تصویرE، تیمار Mn4. تصویرF، تیمار Mn5. مشاهده طول چین روده (پیکان)، سلول‌های جامی شکل (GC)، لامینا پروپریا (LP)، پرزهای میکروویلی (MV)، سلول اینتروسیت (ستاره)، مشاهده طبقه زیر مخاطی (SM)، طبقه عضلانی (MU)، طول چین روده (پیکان)، نکروز سلولی (N)، پرخونی (Hy)، واکوئله شدن اینتروسیت (V)، خونریزی (He)

[Downloaded from journalaer.com on 2026-02-18]

بحث

یکی از شاخص‌های مصرف غذا و اختلاف رشد، می‌تواند فعالیت آنزیم‌های گوارشی آمیلاز، لیپاز و پروتئاز باشد (۹) و به فراسنجه‌های مختلفی هم‌چون ویژگی‌های ذاتی آنزیم، میزان تولید و ترشح آن وابسته است (۳۵). هم‌چنین فعالیت‌های آنزیم‌های گوارشی در میان گونه‌های مختلف ماهی می‌تواند تحت تأثیر سن، مقدار و نوع جیره‌غذایی (۷) دمای بهینه و pH باشد (۳۴). از طرفی مطالعات مختلف نشان داده است مکمل‌های موادمعدنی فعالیت آنزیم‌های گوارشی ماهی را تحت تأثیر قرار می‌دهند (۱، ۱۲، ۲۰). در پژوهش حاضر نیز در خصوص آنزیم‌های گوارشی آمیلاز، لیپاز، پروتئاز تفاوت معنی‌داری بین تیمارهای آزمایشی و گروه شاهد وجود داشت و بیشینه و کمینه این آنزیم‌ها به ترتیب در تیمارهای Mn2 و Mn5 مشاهده گردید، به‌طوری‌که میزان این آنزیم‌ها پس از غلظت ۱۰ میلی‌گرم منگنز جیره، دارای روند کاهشی بود. هم‌سو با نتایج پژوهش اخیر، Musharraf و Khan، با افزودن مکمل منگنز در جیره غذایی کپور هندی روهو (*Labeo rohita*) بهبود معنی‌داری در آنزیم گوارشی لیپاز ماهیان تغذیه شده با جیره حاوی منگنز تا غلظت ۱۱/۱ میلی‌گرم در کیلوگرم مشاهده کردند (۲۱). هم چنین Asaikkutti و همکاران، در میگوی آب شیرین (*Macrobrachium rosenbergii*) در بررسی اثرات نانو ذره اکسید منگنز گزارش کردند که افزودن ۰ تا ۱۸ میلی‌گرم مکمل منگنز جیره باعث بهبود ترشح آنزیم‌های گوارشی لیپاز، پروتئاز و آمیلاز در میگو گردید (۱). اما برخی از پژوهش‌های مرتبط عدم تأثیر مکمل منگنز جیره را گزارش دادند، در کپور معمولی (*Cyprinus carpio*) (۱۲)، میگوی آب شیرین (۲۰) و قزل‌آلای‌رنگین‌کمان (*Oncorhynchus mykiss*) (۲۷) افزودن نانو ذرات منگنز جیره تأثیر معنی‌داری بر آنزیم‌های گوارشی مورد بررسی در این گونه‌ها نداشت. در مطالعه حاضر در تمامی تیمارها حتی در تیمار شاهد کم و بیش آسیب‌های بافتی در اشکال مختلف هم‌چون انبساط و انقباض فضای لامینا LP، نکروزی شدن اینتروسیت (طول سلول‌های جذب روده) و پرخونی مشاهده شده است، اما به‌ترتیب تیمارهای Mn2، Mn3 و سپس تیمار Mn1 از نظر بخش‌های مختلف بافت روده، دارای وضعیت بهتری نسبت به تیمار شاهد و تیمارهای سطوح بالاتر منگنز (Mn4 و Mn5) بودند. یعنی افزایش میزان غلظت منگنز جیره تا سطح ۱۵ میلی‌گرم در هر کیلوگرم غذای فیل‌ماهیان باعث بهبود وضعیت بافتی روده تحت تاثیر منگنز شد. از طرفی اثرات فلزات سنگین در بافت روده می‌تواند به شکل خفیف تا شدید (عدم کنترل عصبی عضلانی و هم چسبیدگی ویلی‌ها) باشد و در تغذیه و رشد موجود تاثیر بگذارد (۴). مطالعات مختلفی نیز درخصوص اثرات فلزات سنگین بر بافت روده ماهیان و آبزیان انجام شده که تا حدی هم‌سو و تایید کننده تحقیق حاضر است. نتایج مطالعه Mansouri و همکاران، نشان داد که یون مس و نانوذرات اکسید مس در جیره غذایی می‌توانند سبب ایجاد ناهنجاری‌هایی از جمله افزایش سلول‌های جامی و تورم آن‌ها، دژنره‌شدن، نکروز بافتی، فساد و تحلیل تدریجی در بافت روده شوند (۱۸). هم‌چنین در بررسی اثرات بافت‌شناسی نانوذرات مس و سولفات مس روی اندام‌های ماهی قزل‌آلای‌رنگین‌کمان، نکروز لایه مخاطی و تشکیل واکوئل در روده مشاهده‌شد (۲۹)، Kharkan و همکاران، نیز در بررسی آسیب‌شناسی در روده سیاه‌ماهی قناتی (*Capoeta fusca*)، آسیب‌های تورم و تخریب ساختار روده به‌دلیل نانوذرات اکسیدنیکل را گزارش و بیان کردند که شدت آسیب‌ها با افزایش مدت زمان مواجه در معرض نانوذره اکسید نیکل افزایش می‌یابد (۱۳). Naz و همکاران، در بررسی اثرات غلظت‌های مختلف مس در روده ماهی کپور (*Catla catla*)، آسیب‌های بافتی آتروفی و تخریب ویلی‌ها را گزارش کردند (۲۲). در بررسی liu و همکاران، در ماهی کپور سرگنده (*Hypophthalmichthys nobilis*) سرب سبب آسیب‌های بافتی از قبیل تخریب و تورم ویلی‌ها در روده ماهی شد (۱۶). Sadeghi و همکاران، در بررسی آلودگی محیطی دریای عمان در بافت روده گونه‌های سنگسر معمولی (*Pomadasys kaakan*) و سرخوی معمولی (*Lutjanus johnii*) آسیب‌های بافتی نکروز، هایپرپلازی، تورم روده و خونریزی را گزارش کردند (۲۵). بررسی Sayadi و همکاران، در بافت روده سیاه‌ماهی قناتی به‌دلیل قرارگرفتن در معرض کلریدهای کروم، کادمیوم، کبالت و مس برخی از آسیب‌های بافت شناسی شامل تخریب نواحی جذب اتفاق افتاد (۲۶). عوامل مختلفی مانند گونه‌ها، فعل و انفعالات تغذیه‌ای، بیوشیمیایی و فیزیولوژیکی، نقش مهمی در آسیب به بافت‌ها و تجمع‌زیستی فلزات در بافت‌های مختلف آبزیان دارند (۳۳). هم‌چنین مشخص شد در صورت بالا بودن منگنز جیره غذایی، کاهش جذب روده‌ای منگنز، افزایش متابولیسم کبدی و دفع صفراوی به‌عنوان مکانیزم‌های خودتنظیمی عمل می‌کنند (۲). براساس نتایج تحقیق حاضر در استفاده کوتاه مدت از منگنز در جیره، احتمال آسیب‌های بافتی کم بوده و با توجه به این‌که در این مطالعه ماهیان تیمار شاهد نیز دارای عوارض بافتی بودند، اما پس از پایان آزمایش و استفاده از مکمل منگنز در دامنه‌های مناسب (غلظت ۱۵-۱۰ میلی‌گرم مکمل منگنز در هر کیلوگرم جیره) سبب کاهش عوارض از نظر سطح و نوع عارضه در ماهیان تیمارهای آزمایشی شده است بنابراین اثرات مثبت مکمل منگنز در جهت کاهش یا بهبود عوارض بافتی بوده‌است. برای دستیابی به نتایج محکم‌تر نیاز به مطالعات در بازه زمانی بیش‌تری می باشد.

نتیجه‌گیری: با توجه به نتایج آنزیم‌های گوارشی و مشاهدات بافتی قسمت‌های مختلف روده در فیل‌ماهی جوان پرورشی می‌توان

[Downloaded from journalaer.com on 2026-02-18]

اذعان داشت که افزودن مکمل سولفات منگنز به‌خصوص در غلظت ۱۵-۱۰ میلی‌گرم در هر کیلوگرم جیره غذایی می‌تواند باعث تاثیر معنی‌داری روی میزان آنزیم‌های گوارشی و نیز بهبود وضعیت بافتی روده شود (به‌عبارتی سبب کاهش عوارض بافتی ناشی از دیگر عوامل پرورشی و محیطی می‌شود)، هم‌چنین تفاوت میزان دامنه مناسب، شدت و سطح اثرگذاری مکمل سولفات منگنز جیره در فیل‌ماهی نسبت به دیگر آبزیان پرورشی می‌تواند به‌دلایل تفاوت گونه‌ای، مرحله رشدی ماهی، عادات تغذیه‌ای (نوع و سطح تغذیه)، نوع مکمل، نوع طراحی آزمایش، دمای آب، روش‌های آماری و ..... متفاوت باشد.

تشکر و قدردانی

سپاس و قدردانی خود را از مسولین محترم سازمان شیلات ایران، مرکز بازسازی ذخایر ماهیان خاویاری شهید دکتر بهشتی سد سنگر و انیستیتو تحقیقات بین المللی ماهیان خاویاری به خاطر همکاری‌های صمیمانه شان در مراحل اجرایی این پروژه اعلام می‌داریم. هم‌چنین از همکاری‌های آقایان دکتر سعید جهاندار و دکتر علی حلاجیان سپاسگزاری می‌شود.

منابع

1. **Asaikkutti, A., Bhavan, P.S., Vimala, K., Karthik, M. and Cheruparambath, P., 2016.** Dietary supplementation of green synthesized manganese-oxide nanoparticles and its effect on growth performance, muscle composition and digestive enzyme activities of the giant freshwater prawn *Macrobrachium rosenbergii*. Journal of Trace Elements in Medicine and Biology. 35: 7-17. https://doi.org/10.1016/j.jtemb.2016.01.005
2. **Aschner, J.L. and Aschner, M., 2005.** Nutritional aspects of manganese homeostasis. Molecular Aspects of Medicine. 26(4): 353-362.
3. **Au, D.W.T., 2004.** The application of histo cytopathological biomarkers in marine pollution monitoring: a review. Marine pollution bulletin. 48(9-10): 817-834. ttps://doi.org/10.1016/j.marpolbul.2004.02.032
4. **Barišić, J., Marijić, V.F., Mijošek, T., Čož-Rakovac, R., Dragun, Z., Krasnići, N. and Erk, M., 2018.** Evaluation of architectural and histopathological biomarkers in the intestine of brown trout *Salmo trutta Linnaeus, 1758* challenged with environmental pollution. Science of the total environment. 642: 656-664. https://doi.org/10.1016/j.scitotenv.2018.06.045
5. **Bernfeld, P., 1955.** Enzymes Carbohydrate Metabolism. In Methods in Enzymology Academic Press. 17: 149-158.
6. **Bonsignore, M., Manta, D.S., Mirto, S., Quinci, E.M., Ape, F., Montalto, V. and Sprovieri, M., 2018.** Bioaccumulation of heavy metals in fish, crustaceans, molluscs and echinoderms from the Tuscany coast. Ecotoxicology and environmental safety. 162: 554-562. https://doi.org/10.1016/j.ecoenv.2018.07.044
7. **Debnath, D., Pal, A.K., Sahu, N.P., Yengkokpam, S., Baruah, K., Choudhury, D. and Venkateshwarlu, G., 2007.** Digestive enzymes and metabolic profile of *Labeo rohita* fingerlings fed diets with different crude protein levels. Comparative Biochemistry and Physiology Part B: Biochemistry and Molecular Biology. 146(1): 107-114. https://doi.org/10.1016/j.cbpb.2006.09.008.
8. **Farag, A.M., Nimick, D.A., Kimball, B.A., Church, S.E., Harper, D.D. and Brumbaugh, W.G., 2007.** Concentrations of metals in water, sediment, biofilm, benthic macroinvertebrates, and fish in the Boulder River watershed, Montana, and the role of colloids in metal uptake. Archives of environmental contamination and toxicology. 52: 397-409. https://doi.org/10.1007/s00244-005-0021-z
9. **Gómez-Requeni, P., Bedolla-Cázares, F., Montecchia, C., Zorrilla, J., Villian, M., Toledo-Cuevas, E.M. and Canosa, F., 2013.** Effects of increasing the dietary lipid levels on the growth performance, body composition and digestive enzyme activities of the teleost pejerrey *Odontesthes bonariensis*. Aquaculture. 416: 15-22. https://doi.org/10.1016/j.aquaculture.2013.08.027
10. **Halver, J.E., 2001.** My 50 years in fish nutrition, 1949-99. Aquaculture Research. 32(8): 615-622.
11. **Hamlin, H.J., 2006.** Nitrate toxicity in Siberian sturgeon *Acipenser baeri*. Aquaculture. 253(1): 688-693. https://doi.org/10.1016/j.aquaculture.2005.08.025.
12. **Jain, K.L., 2009.** Chronic effects of heavy metals on the activity of some digestive and metabolic enzymes in *Cyprinus carpio*. Annals of Biology. 25(1): 63-67.
13. **Kharkan, J., Sayadi, M.H., Hajiani, M., Rezaei, M.R., and Savabieasfahani, M., 2023.** Toxicity of nickel oxide nanoparticles in *Capoeta fusca*, using bioaccumulation, depuration, and histopathological changes. Global Journal of Environmental Science and Management. 9(3): 427-444. https://doi.org/10.22034/gjesm.2023.03.05 (In Pershian)
14. **Lall, S.P. and Milley, J.E., 2008.** Trace mineral requirements of fish and crustaceans. Trace elements in animal production systems. 203-214. https://doi.org/10.3920/978-90-8686-638-0

[Downloaded from journalaer.com on 2026-02-18]

15. **Lan, C.C. and Pan, B.S., 1993.** In-vitro digestibility simulating the proteolysis of feed protein in the midgut gland of grass shrimp *Penaeus monodon*. Aquaculture. 109(1): 59-70. https://doi.org/10.1016/0044-8486(93)90486-I

16. **Liu, H., Fu, S., Zhang, S., Ding M. and Wang A., 2020.** Lead induces structural damage, microbiota dysbiosis and cell apoptosis in the intestine of juvenile bighead carp *Hypophthalmichthys nobilis*. Aquaculture. 528: 735573. https://doi.org/10.1016/j.aquaculture.2020.735573

17. **Liu, Y., Wang, J.Y., Li, B.S., Qiao, H.J., Liu, X.D., Hao, T.T. and Wang, X.Y., 2018.** Dietary manganese requirement of juvenile hybrid grouper, *Epinephelus lanceolatus× E. fuscoguttatus*. Aquaculture Nutrition. 24(1): 215-223. https://doi.org/10.1111/anu.12549

18. **Mansouri, B., Rahmani, R., Azadi, N.A., Davari, B., Johari, S.A. and Sobhani, P., 2015.** Effect of waterborne copper oxide nanoparticles and copper ions on guppy *Poecilia reticulata*. Bioaccumulation and histopathology. Journal of Advances in Environmental Health Research. 3: 215 - 223. https://doi.org/10.22102/jaehr.2015.40205 (In Pershian)

19. **Mohseni, M., Pourali, H.R., Kazemi, R. and Bai, S.C., 2014.** Evaluation of the optimum dietary protein level for the maximum growth of juvenile beluga *Huso huso L. 1758.* Aquaculture Research. 45(11): 1832-1841. https://doi.org/10.1111/are.12134 (In Pershian)

20. **Muralisankar, T., Bhavan, P.S., Radhakrishnan, S., Seenivasan, C., Manickam, N. and Srinivasan, V., 2014.** Dietary supplementation of zinc nanoparticles and its influence on biology, physiology and immune responses of the freshwater prawn, *Macrobrachium rosenbergii*. Biological trace element research. 160(1): 56-66. https://doi.org/10.1007/s12011-014-0026-4

21. **Musharraf, M. and Khan, M.A., 2021.** Dietary manganese requirement of fingerling Indian major carp, *Labeo rohita* (Hamilton) estimated by growth, tissue manganese concentration and hepatic manganese-superoxide dismutase activity. Aquaculture. 540: 734-736. https://doi.org/10.1016/j.aquaculture.2021.736734.

22. **Naz, S., Hussain, R., Ullah, Q., Chatha, A.M.M., Shaheen, A. and Khan, R.U., 2021.** Toxic effect of some heavy metals on hematology and histopathology of major carp *Catla catla*. Environmental science and pollution research. 28: 6533-6539. https://doi.org/10.1007/s11356.020-10980-0.

23. **NRC (National Research Council). 2011.** Nutrient Requirements of Fish and Shrimp. National Academies Press, Washington, DC, 376 + XVI.

24. **Ross, N.W., Firth, K.J., Wang, A., Burka, J.F. and Johnson, S.C., 2000.** Changes in hydrolytic enzyme activities of naive Atlantic salmon Salmo salar skin mucus due to infection with the salmon louse *Lepeophtheirus salmonis* and cortisol implantation. Diseases of Aquatic Organisms. 41(1): 43-51. https://doi: 10.3354/dao041043.

25. **Sadeghi, P., Tootooni, M.M. and Molaei, S., 2019.** Use of Intestinal Tissue of *Pomadasys kaakan* and *Lutjanus johnii* as Biomarkers of Contamination in The Oman Sea. (In Pershian)

26. **Sayadi, M.H. and Kharkan, J., 2022.** Investigating the histological damage of different heavy metals on aqueduct fish *Capoeta fusca*. Aquaculture Sciences. 10(2): 149161. (In Pershian)

27. **Sotoudeh, E., Amiri Behrosi, A., Bahadori, R., Habibi, H. and Morammazi, S., 2019.** Nonspecific immune responses, activity of digestive enzymes and body composition of rainbow trout *Oncorhynchus mykiss* fed diets containing manganese sulfate nanoparticles. Journal of Animal Research Iranian Journal of Biology. 32(4): 269-282. (In Pershian)

28. **Sharifpour, I., Hallajian, A. and Kazemi, R., 2014.** Histology Laboratorial Techniques for Aquatics. Firs edition, Iranian Fisheries Research Organization, Tehran. 345 p. (In Pershian)

29. **Shaw, B.J., Al-Bairuty, G. and Handy, R.D., 2012.** Effects of waterborne copper nanoparticles and copper sulphate on rainbow trout, *Oncorhynchus mykiss*: physiology and accumulation. Aquatic Toxicology. 116: 90-101. https://doi.org/10.1016/j.aquatox.2012.02.032

30. **Shihabi, Z.K. and Bishop, C., 1971.** Simplified turbidimetric assay for lipase activity. Clinical chemistry. 17(12): 1150-1153. https://doi.org/10.1093/clinchem/17.12.1150.

31. **Tchounwou, P.B., Yedjou, C.G., Patlolla, A.K. and Sutton, D.J., 2012.** Heavy metal toxicity and the environment. Molecular, clinical and environmental toxicology. Environmental toxicology. 3: 133-164. https://doi.org/10.1007/978-3-7643-8340-4-6

32. **Torfi Mozanzadeh, M., Yaghoubi, M., Yavari, V., Agh, N., Marammazi, J.G. and Topic Popovic, N., 2015.** Reference intervals for haematological and plasma biochemical parameters in sobaity sea bream juveniles *Sparidentex hasta,* Valenciennes 1830. Comparative

[Downloaded from journalaer.com on 2026-02-18]

Clinical Pathology. 24: 1501-1507. https://doi.org/10.1007/s00580-015-2107-y (In Pershian)

33. **Verkleji J.A.S., 1993.** The effects of heavy metals stress on higher plants and their use as biomonitors. Plant as bioindicators: indicators of heavy metals in the terrestrial environment. VCH, New York. 415- 424.

34. **Xiong, D.M., Xie, C.X., Zhang, H.J. and Liu, H.P., 2011.** Digestive enzymes along digestive tract of a carnivorous fish Glyptosternum maculatum *Sisoridae, Siluriformes*. Journal of Animal Physiology and Animal Nutrition. 95(1): 56-64. https://doi.org/10.1111/j.1439.0396.2009.00984.x

35. **Yan, T., Teo, L.H. and Sin, Y.M., 1996.** Effects of metals on {alpha}-amylase activity in the digestive gland of the green mussel, *Perna viridis L. Bulletin* of environmental contamination and toxicology. 56(4): 677-682.

36. **Ye, C.X., Tian, L.X., Yang, H.J., Liang, J.J., Niu, J. and Liu, Y.J., 2009.** Growth performance and tissue mineral content of juvenile grouper *Epinephelus coioides* fed diets supplemented with various levels of manganese. Aquaculture Nutrition. 15(6): 608-614. https://doi.org/10.1111/j.1365-2095.2008.00628.x

[Downloaded from journalaer.com on 2026-02-18]